

## LE LESIONI DELLO SMALTO NEL PICCOLO PAZIENTE

Le lesioni dello smalto si dividono in due categorie: quelle già presenti al momento dell'eruzione del dente (pre-eruttive) e quelle che si formano dopo (post-eruttive).

Le lesioni pre-eruttive comprendono la fluorosi, le macchie derivanti da una precedente infezione del corrispondente dente da latte e la MIH (Molar Incisor Hypomineralization).

La **fluorosi** è dovuta a una ingestione eccessiva di fluoro che porta alla formazione di smalto con zone di minore mineralizzazione che interessa più denti della stessa arcata. Possiamo avere una forma lieve con delle piccole aree bianche che "incappucciano" la sommità dei denti e forme molto gravi che vedono aree brunastre con una ingente perdita di smalto. È importante che la somministrazione di fluoro, che rappresenta una importantissima forma di Prevenzione della carie, sia gestita dal genitore seguendo attentamente le istruzioni del Pediatra e dell'Odontoiatra Infantile per evitare fenomeni di iperdosaggio.

La macchia derivante da **trauma sul dente da latte** è invece una macchia che riguarda il singolo dente localizzata sul margine incisale e può essere bianca o brunastro. È dovuta alla persistenza di un ambiente infetto attorno alle radici di un dente da latte cariato o che ha subito un trauma in prossimità della corona del dente permanente in formazione.

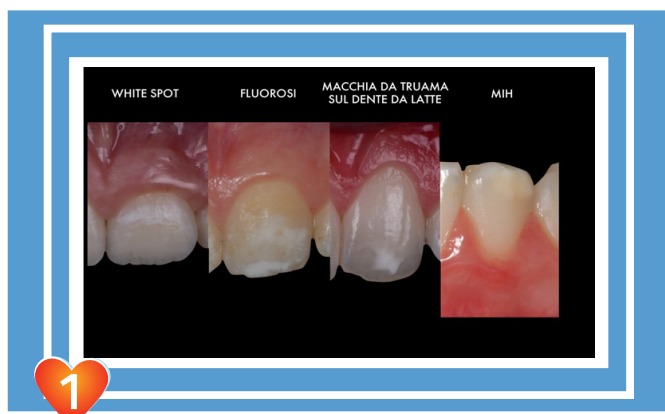


Fig. 1 Esempi di tipi diverse di lesioni dello smalto a carico di elementi anteriori

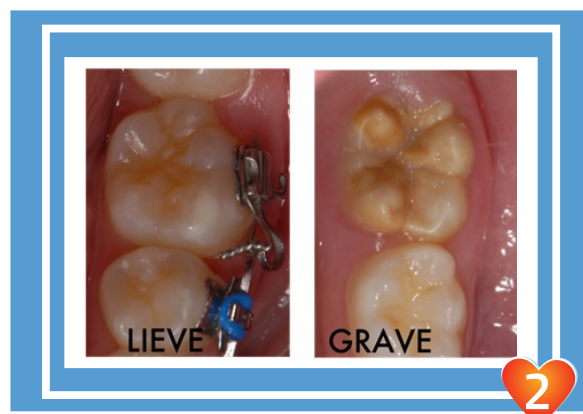


Fig. 2 Due differenti forme di MIH: una più grave sintomatica e una lieve asintomatica

Fondamentale è quindi rispettare i controlli periodici odontoiatrici e la cura dei denti da latte.

L'**MIH** invece è una lesione più profonda e può presentarsi in una forma lieve di solito biancastra che è asintomatica o in una forma grave di colore giallo-brunastro che porta ad una marcata sensibilità termica tale da rendere difficili le manovre di igiene orale del bambino, ad una aumentata suscettibilità alla carie e a abrasione dell'elemento che può portare ad uno sbilanciamento dell'occlusione del bimbo.

La lesione che si presenta dopo l'eruzione del dente è la **White Spot** che è una fase iniziale della carie dovuta ad accumulo di placca batterica sulla superficie del dente.

Solitamente è localizzata vicino al bordo gengivale ed è un irruvidimento della superficie del dente che esiterà in una cavità allorché persista l'ambiente acido provocato dal bio-film batterico. La White Spot è reversibile se viene ripristinata una corretta igiene orale.

Quando osservate una macchia sui denti dei vostri bimbi fissate una visita dal vostro Dentista esperto in Odontoiatria Restaurativa perché saper riconoscere e trattare precocemente queste lesioni rappresenta oggi una importantissima forma di Prevenzione.