



AIC

Accademia Italiana
di Odontoiatria
Conservativa e Restaurativa

Contest “Giancarlo Pescarmona” per il miglior Caso Clinico

Riservato ai Soci AIC under 31

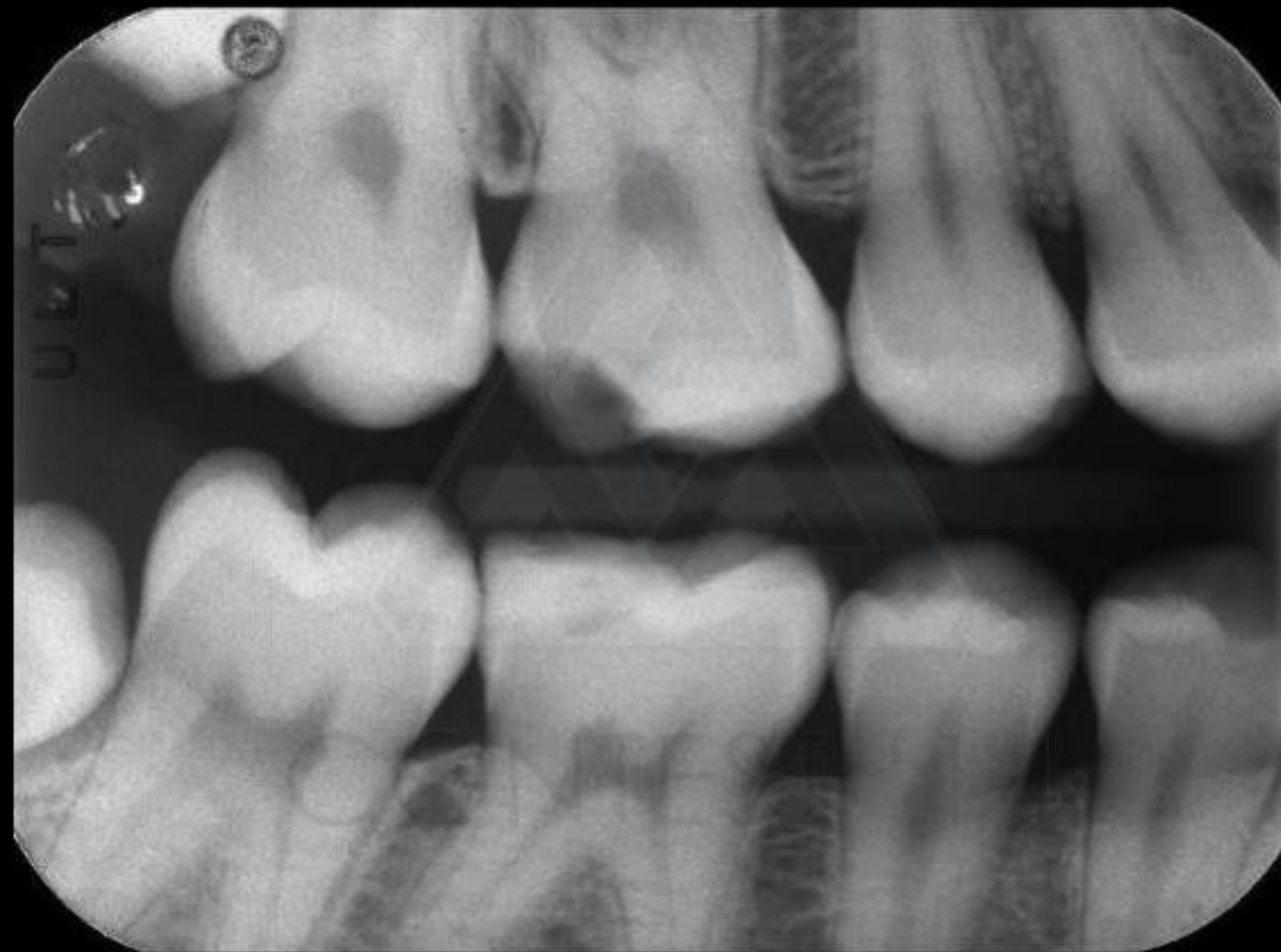CASO ESEMPIO

Restauri indiretti

(dott. G. Paolone)



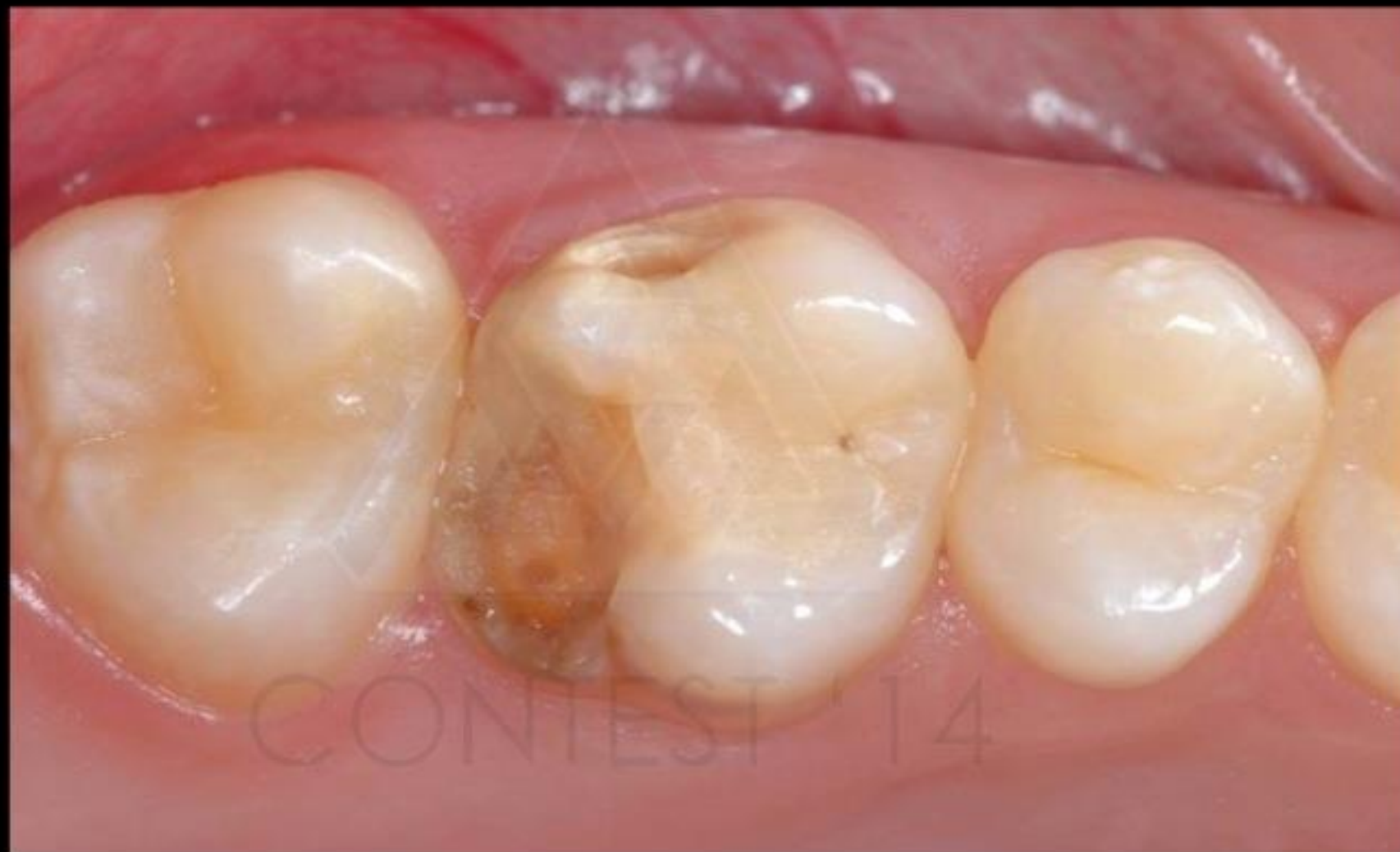CONTEST 25



step 1
radiografia bite-wing e/o
periapicale iniziale



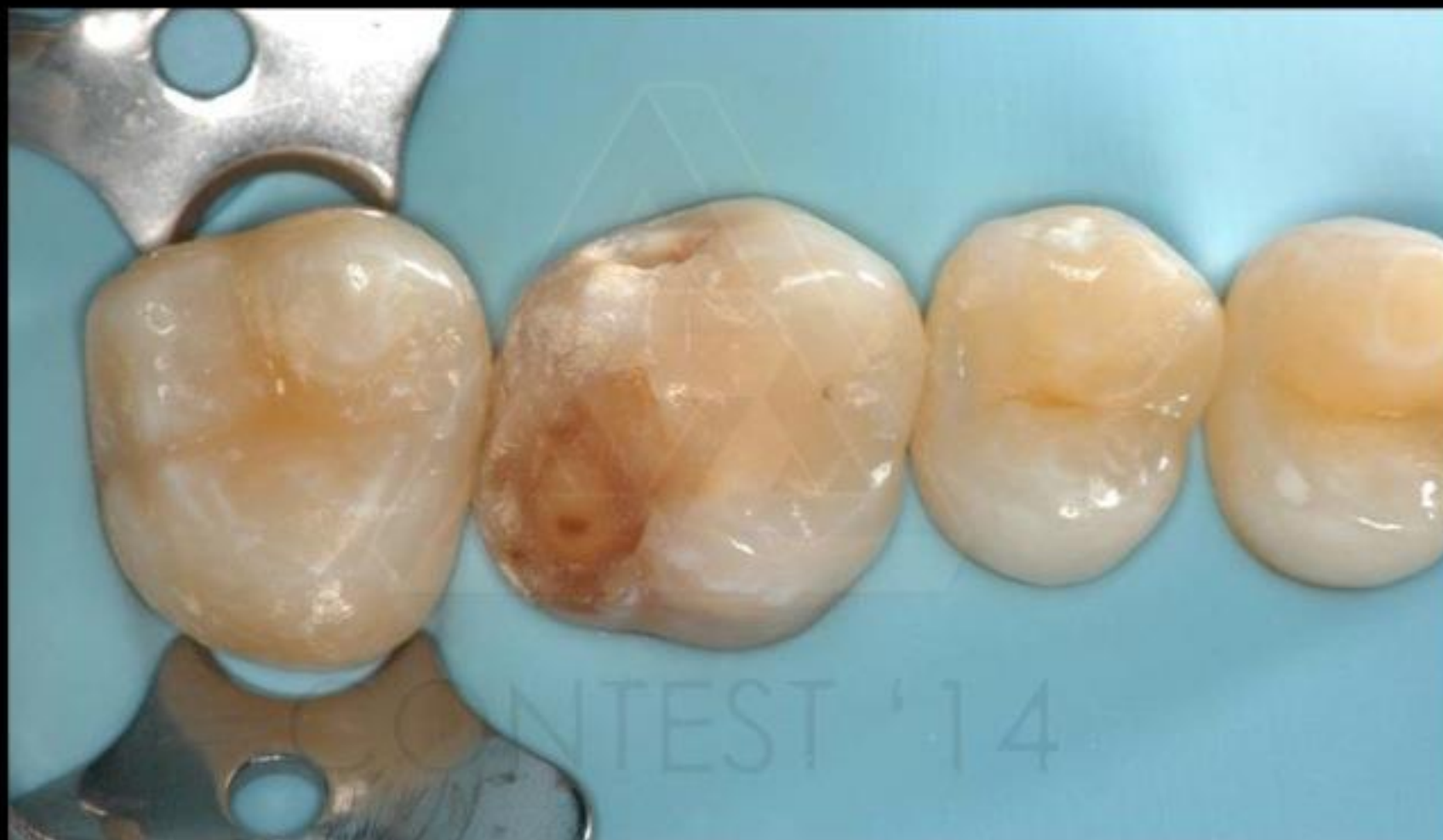CONTEST 25



step 2
quadrante contenente
l'elemento o gli elementi da
trattare prima
del'isolamento



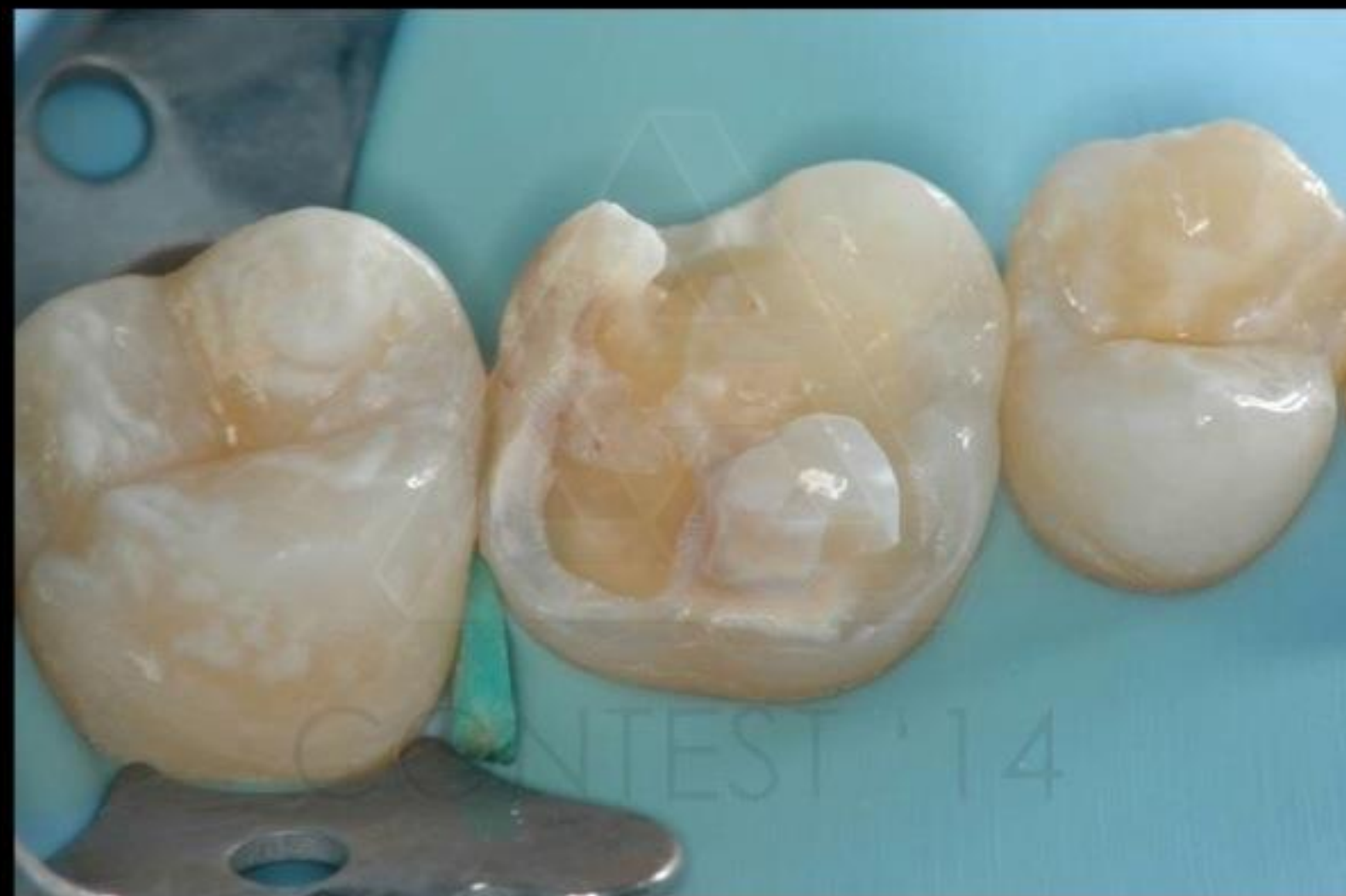CONTEST '25



step 3
quadrante contenente
l'elemento o gli elementi
da trattare dopo
l'isolamento



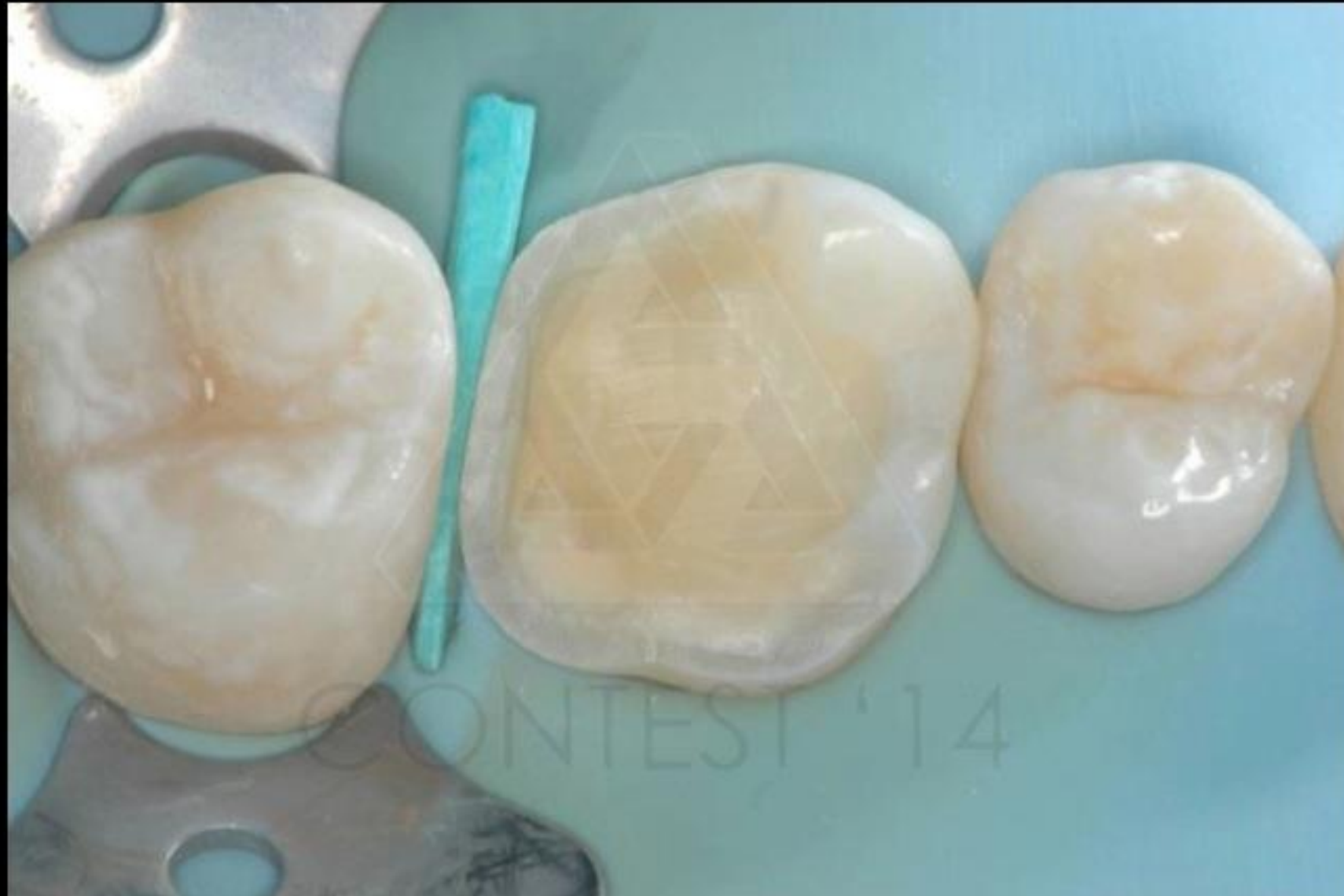CONTEST 25



step 4
almeno una fase intermedia
di preparazione cavitaria (in
isolamento)



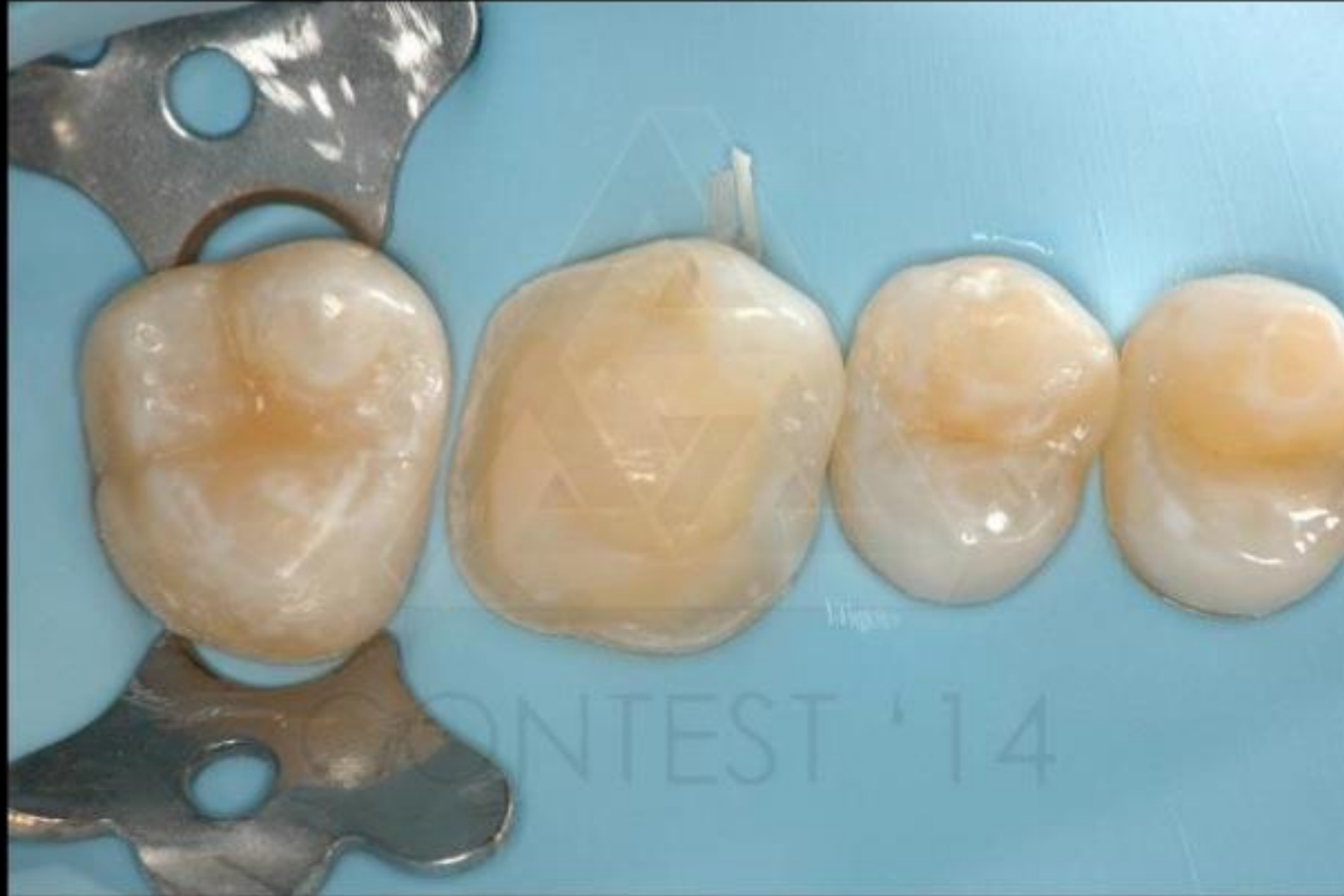CONTEST 25



step 5
cavità ultimata (in isolamento)



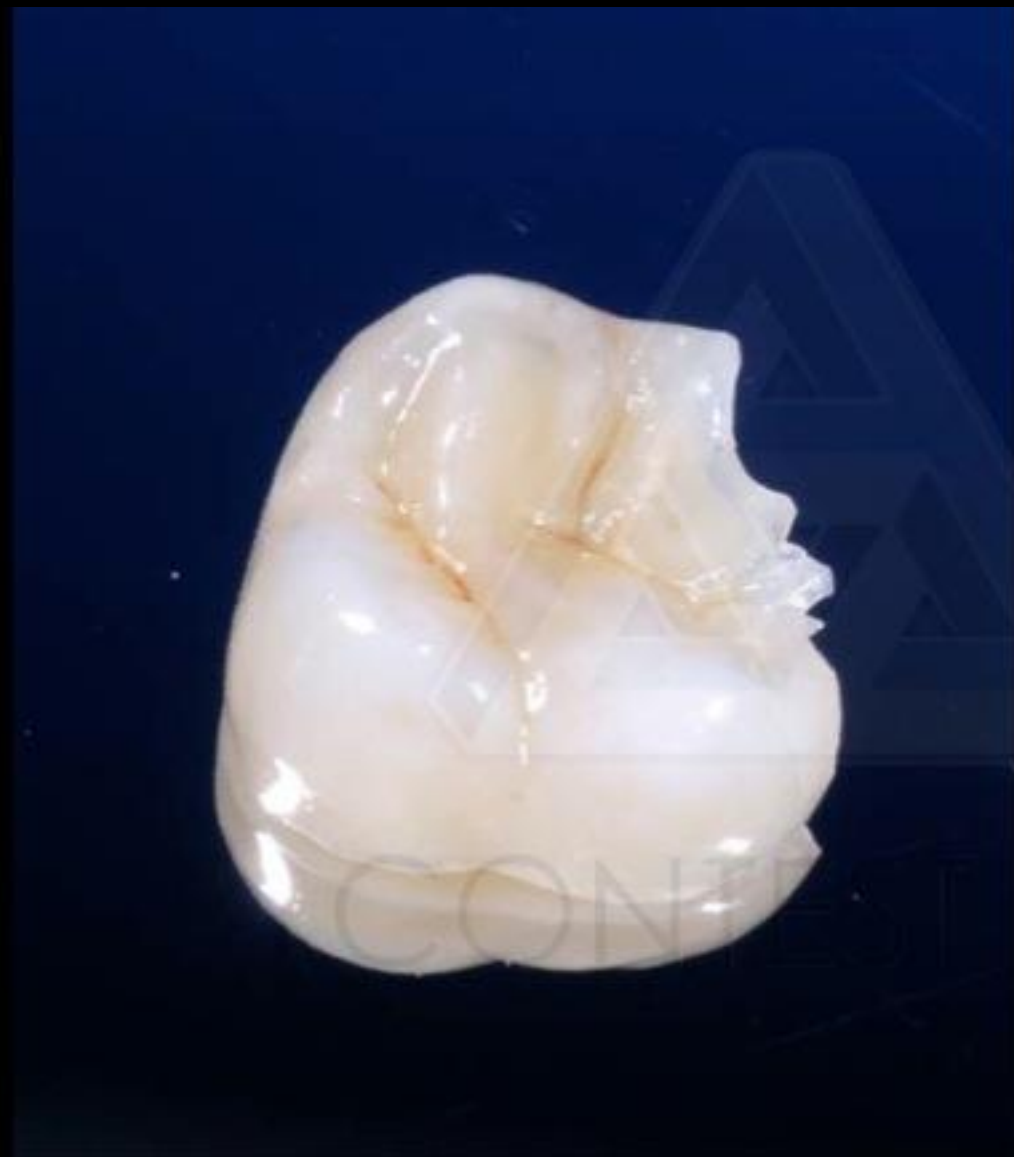CONTEST '25



step 6
almeno una fase del
restauro (in isolamento)



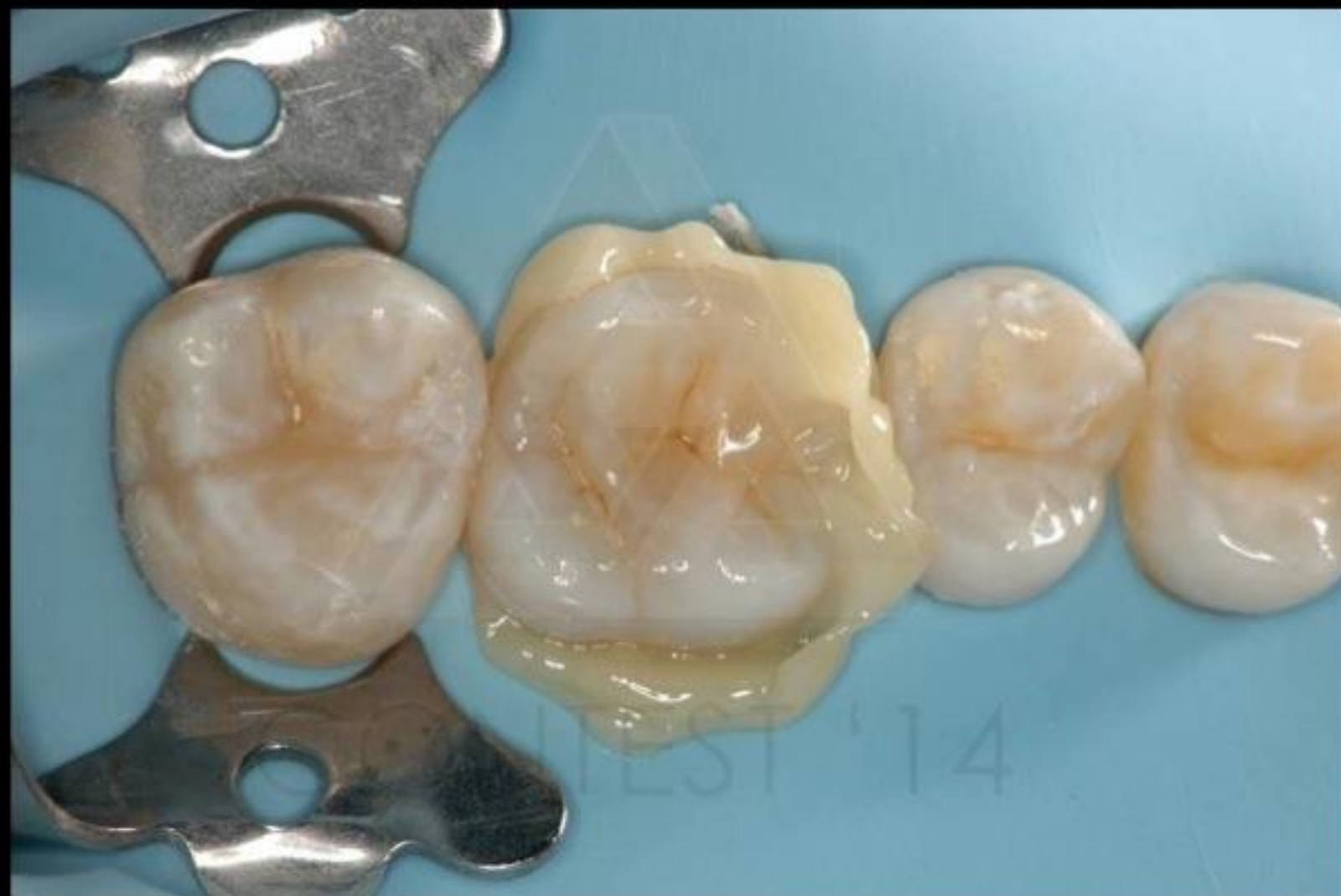CONTEST 25



step 6
almeno una fase del
restauro (in isolamento)



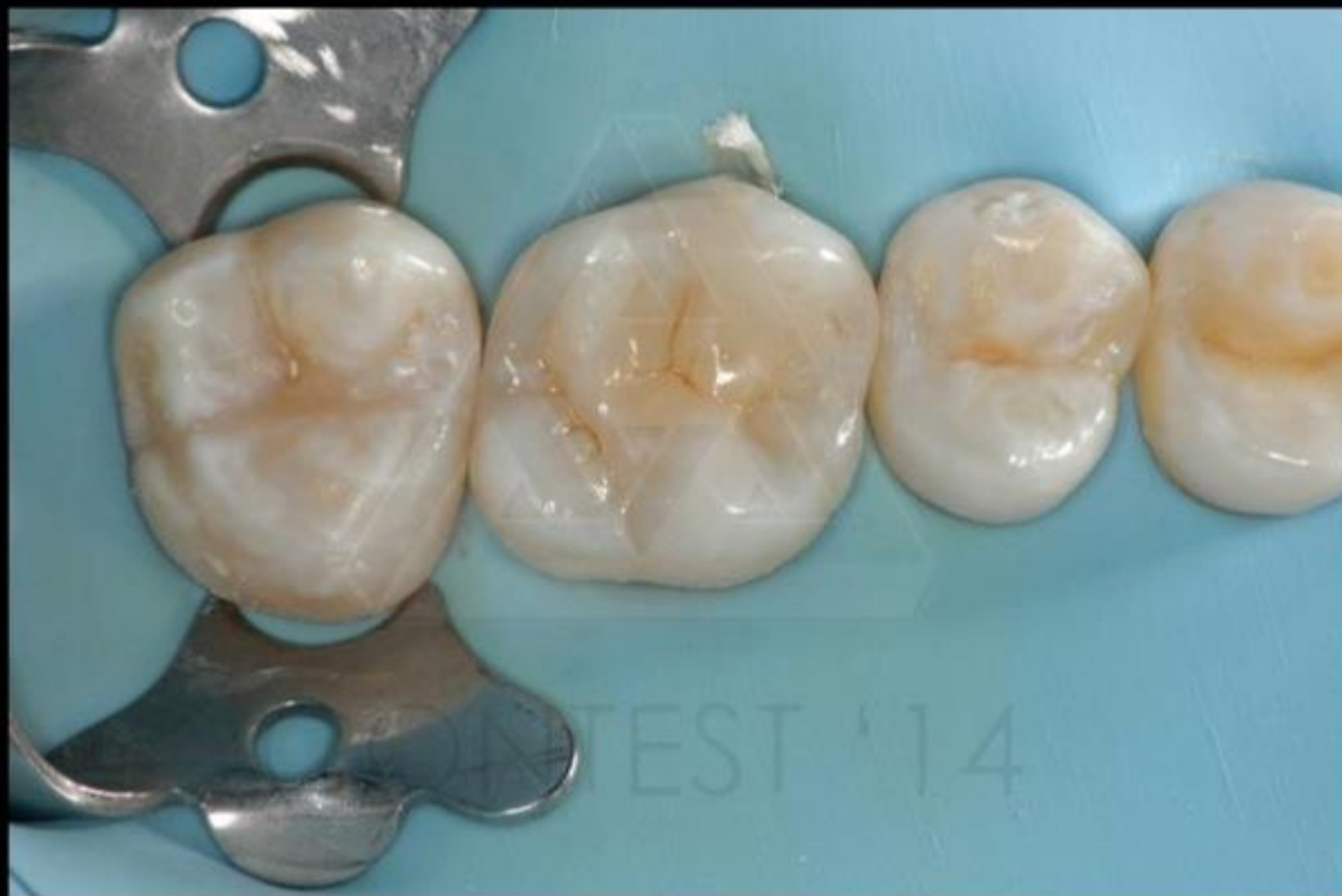CONTEST 25



step **6b**
una fase della cementazione
in caso di indiretti (in
isolamento)



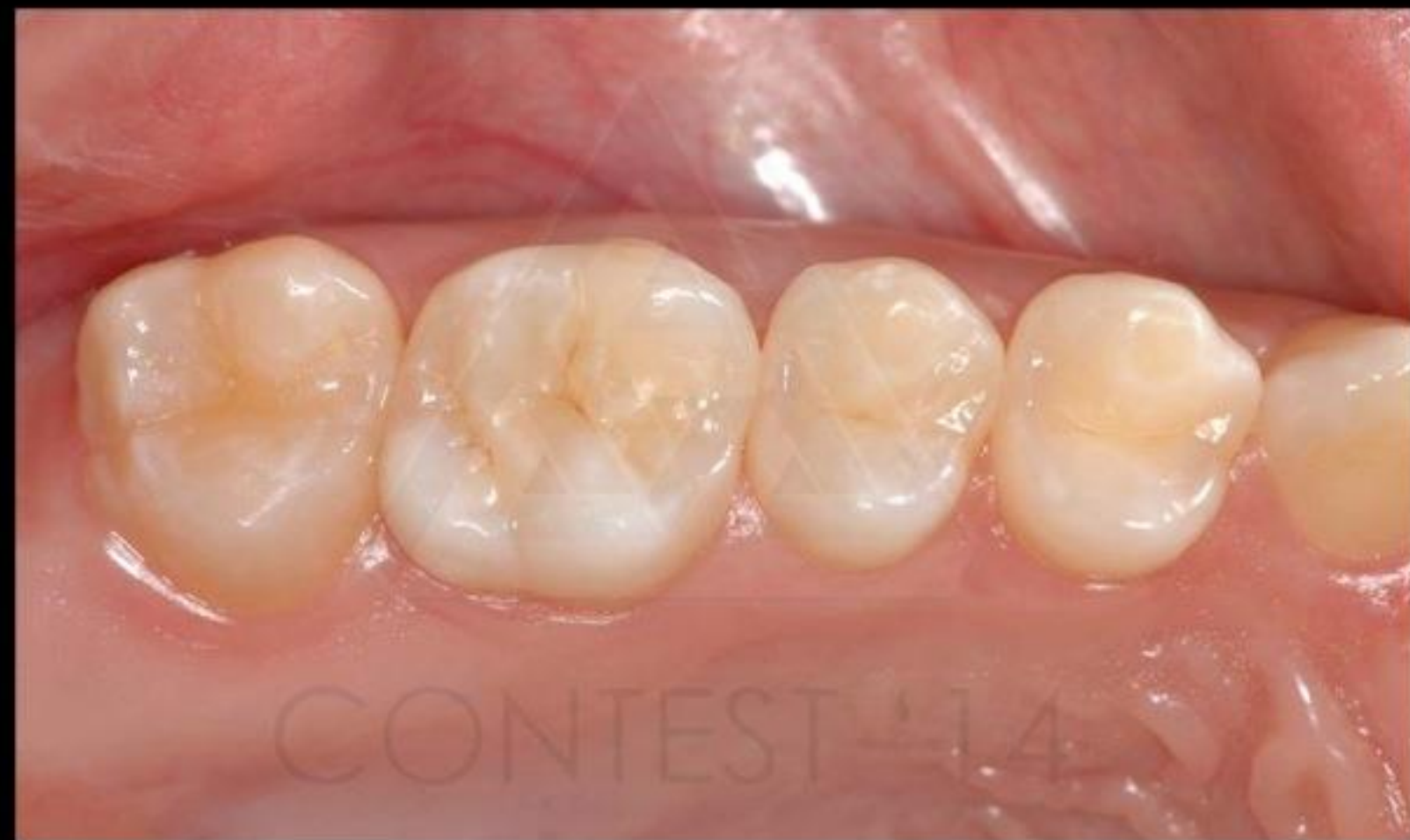CONTEST 25



step 7
restauro ultimato
(in isolamento)



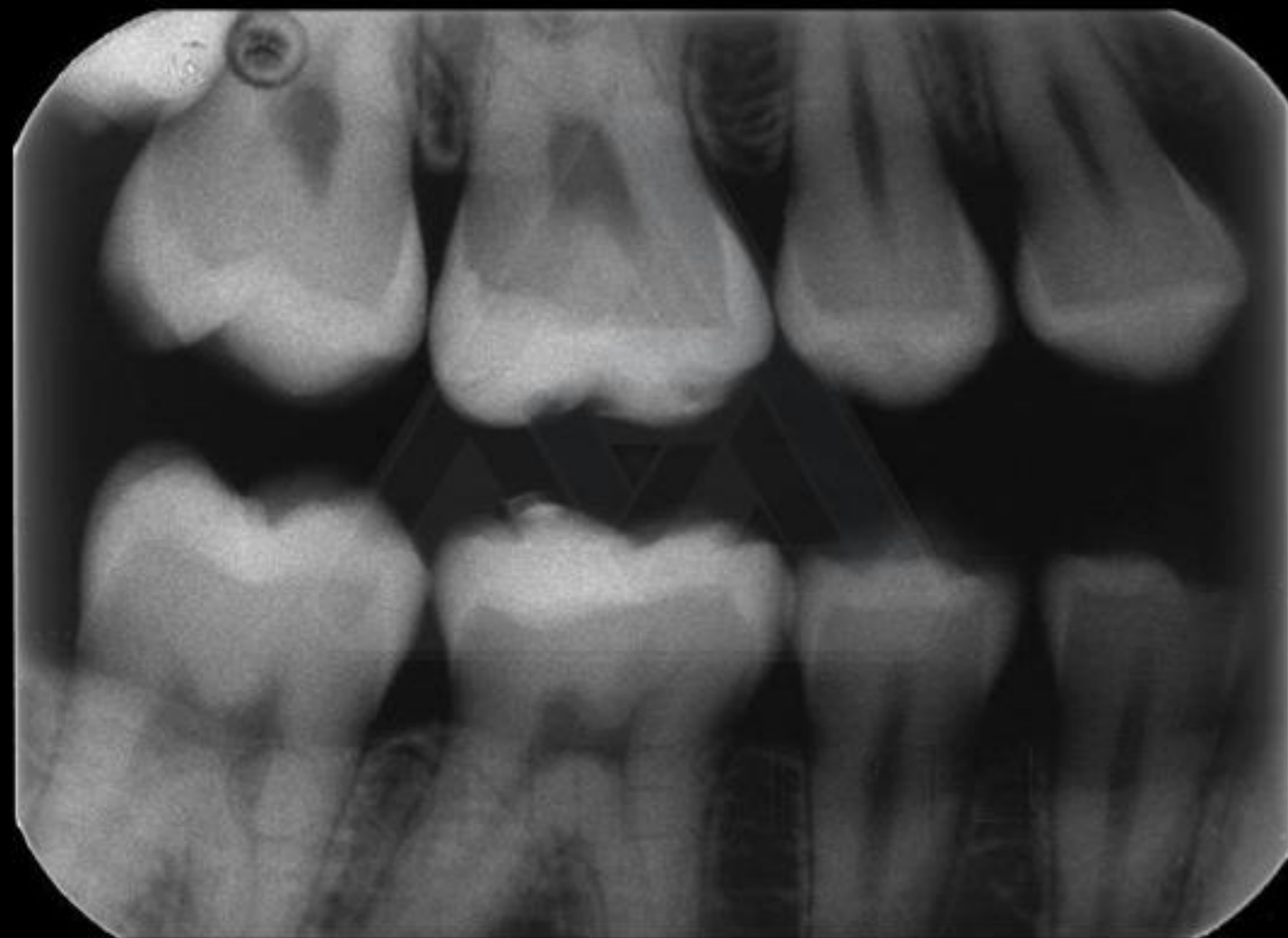
CONTEST 25



step 8
controllo ad almeno 15
giorni dall'esecuzione del
restauro



CONTEST 25



step 9
radiografia bite-wing e/o
periapicale finale



CONTEST 25