



Accademia Italiana
di Odontoiatria
Conservativa e Restaurativa

Contest “Giancarlo Pescarmona” per il miglior Caso Clinico

Riservato ai Soci AIC under 31

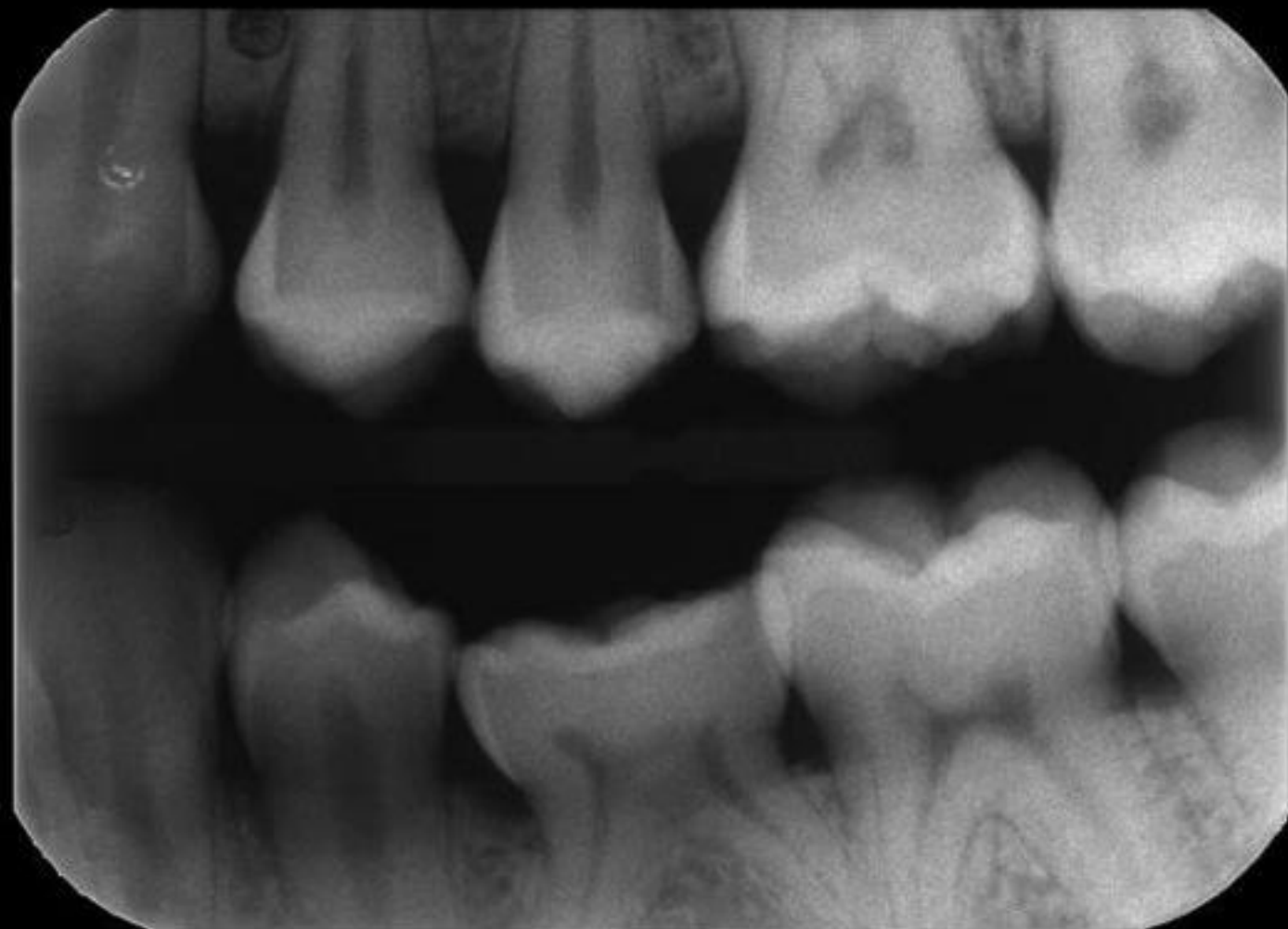
CASO ESEMPIO 1

Restauri diretti

(Dott. Gateano Paolone)



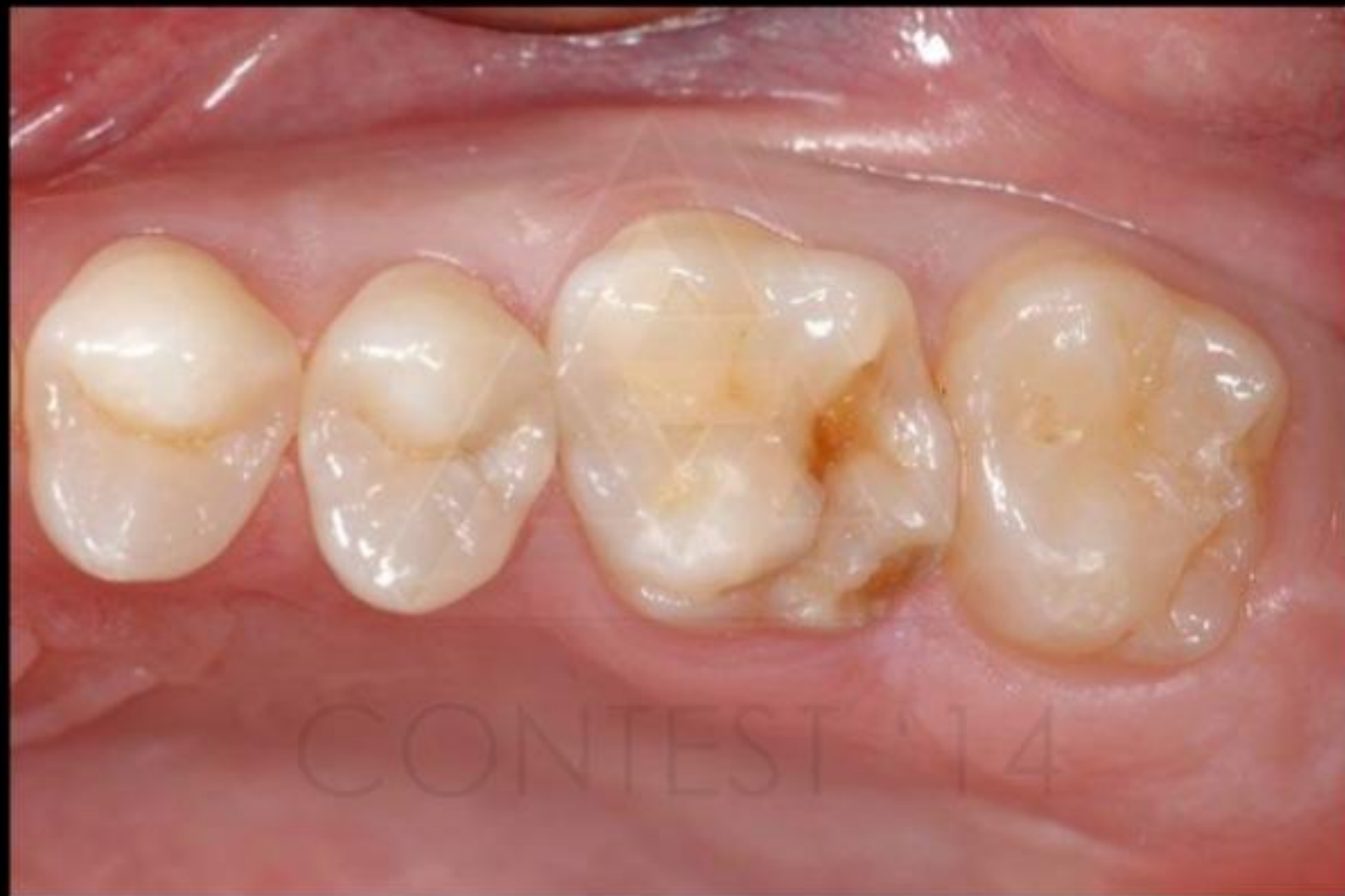CONTEST 26



step 1
radiografia bite-wing e/o
periapicale iniziale



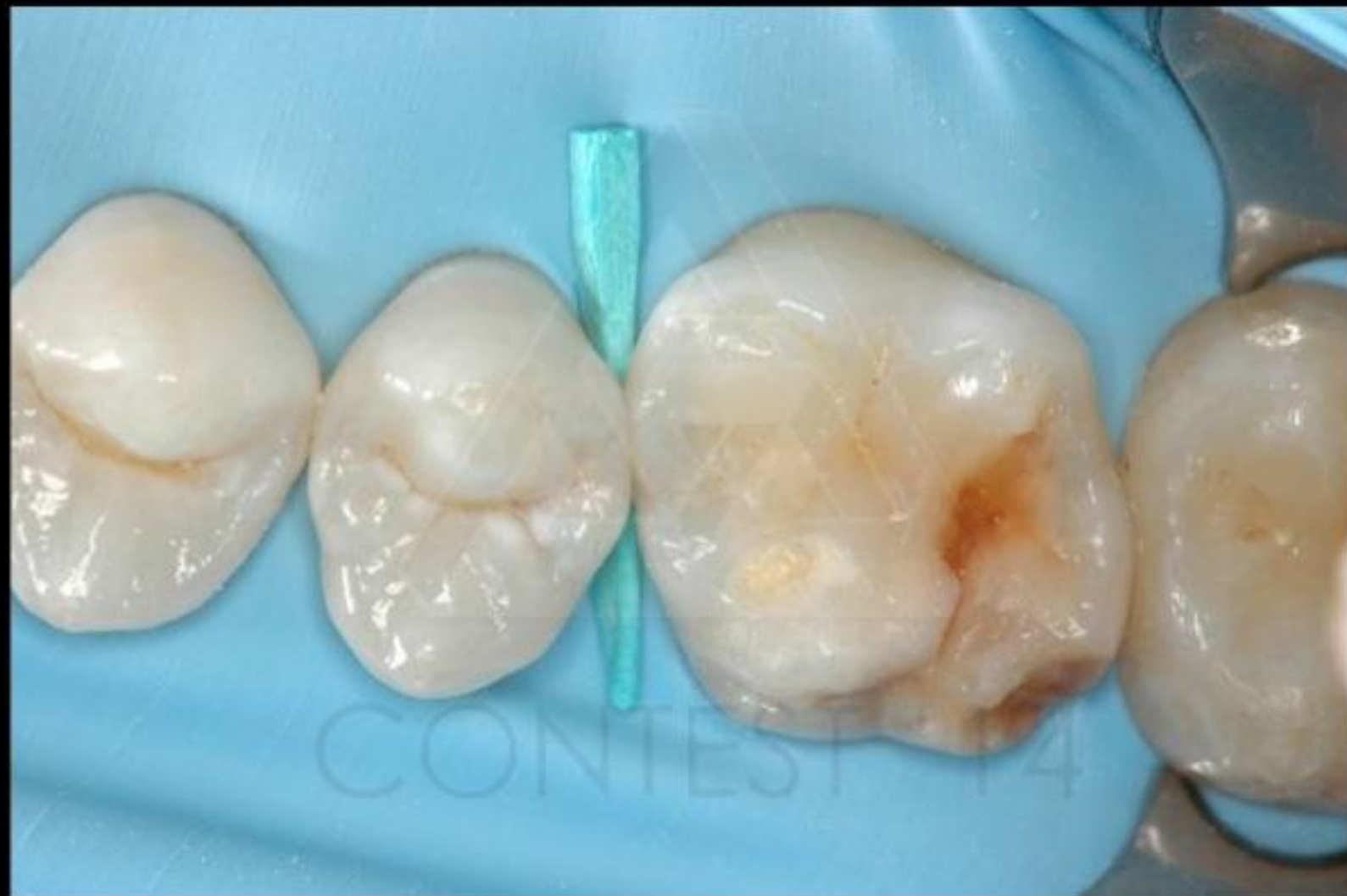CONTEST 26



step 2
quadrante contenente
l'elemento o gli elementi da
trattare prima
dell'isolamento



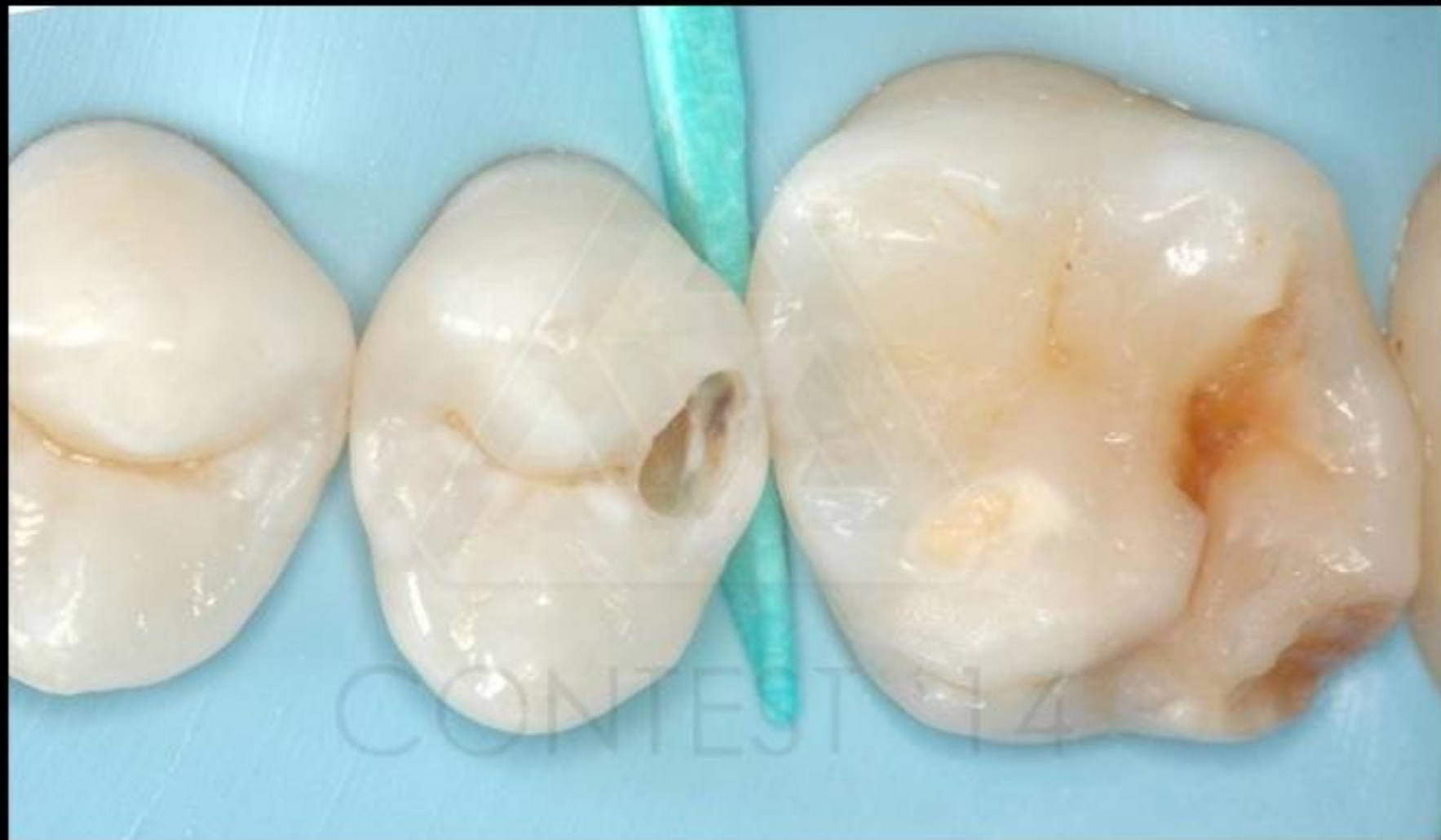CONTEST 26



step 3
quadrante contenente
l'elemento o gli elementi
da trattare dopo
l'isolamento



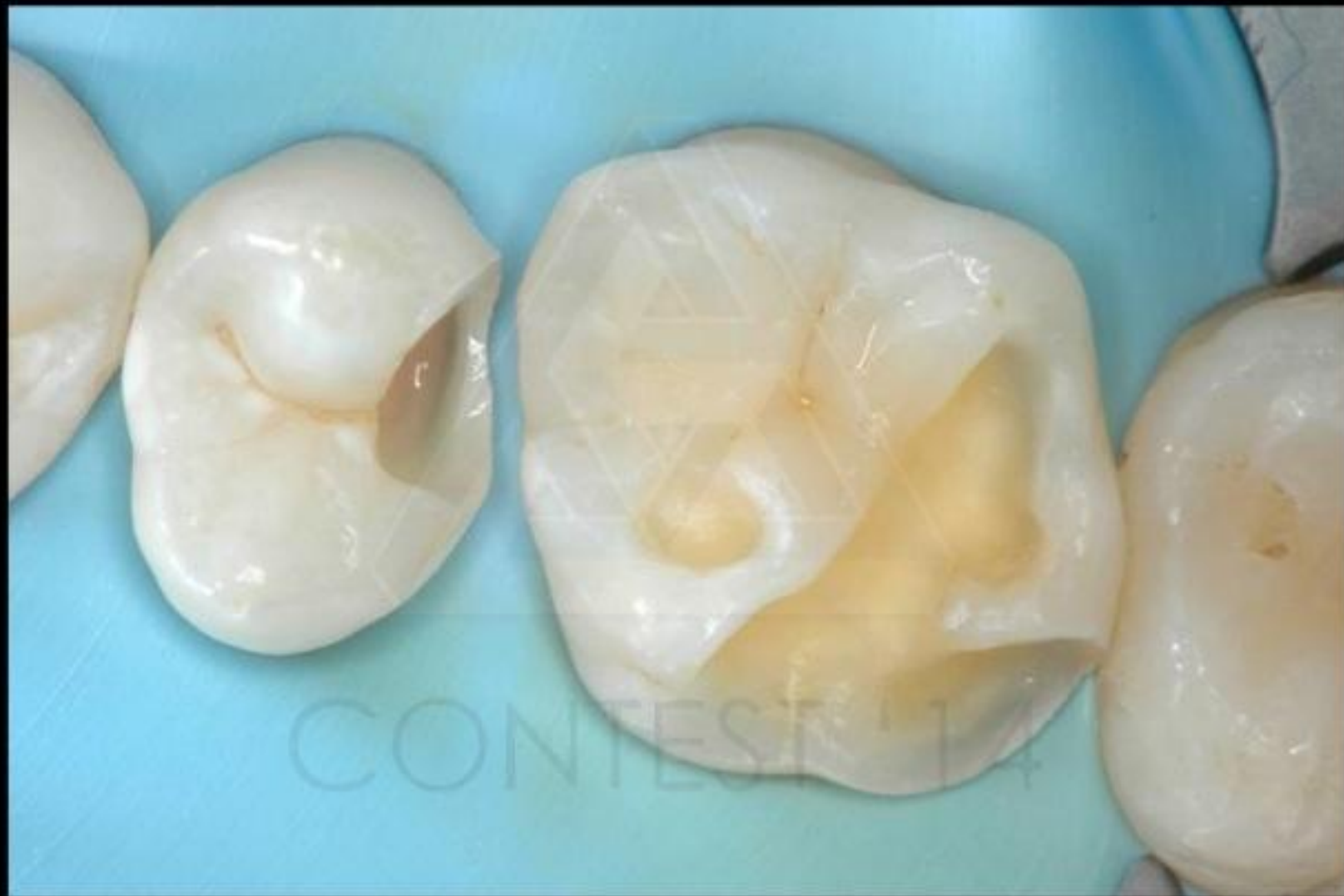CONTEST 26



step 4
almeno una fase intermedia
di preparazione cavitaria (in
isolamento)



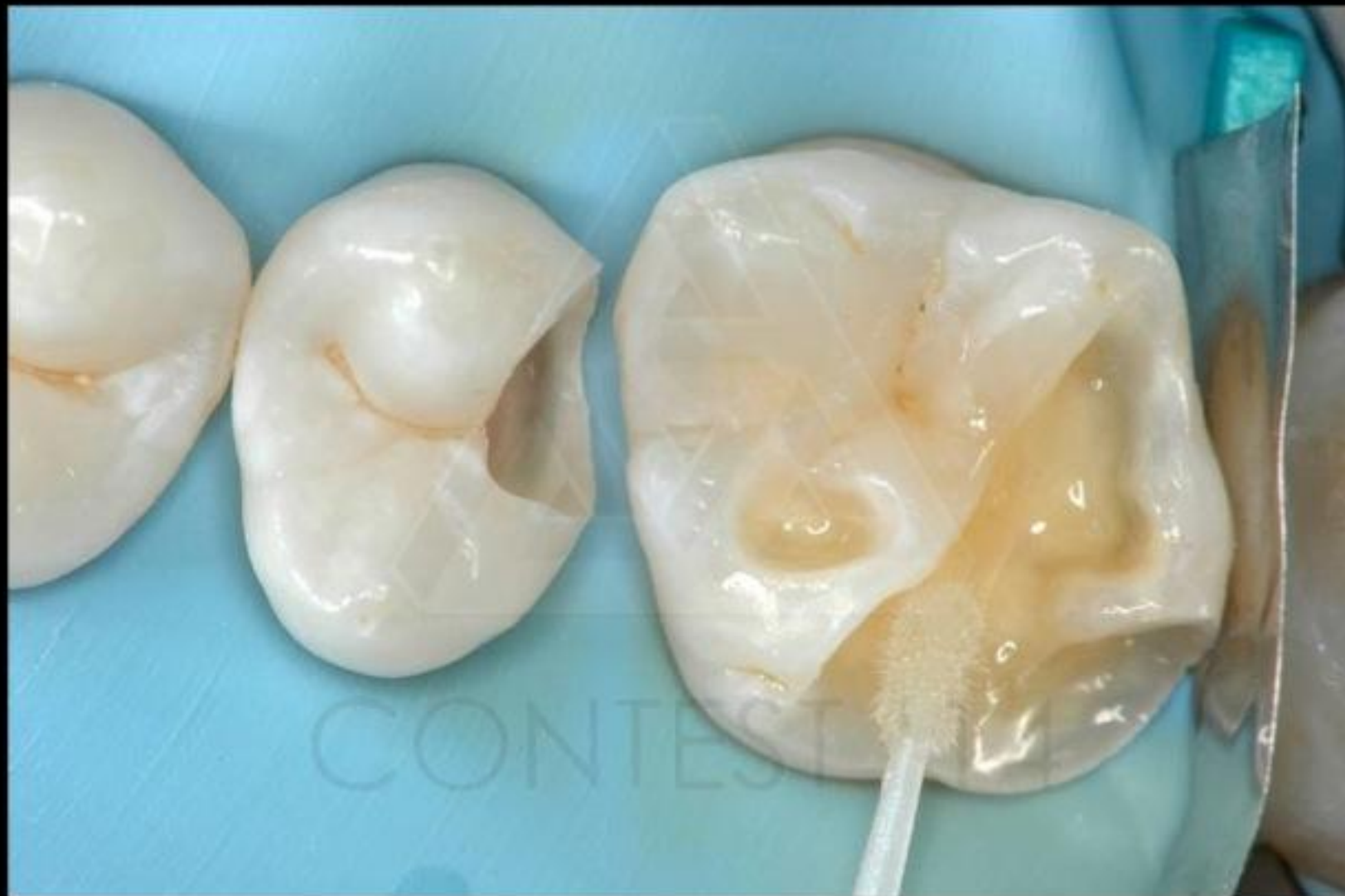CONTEST 26



step 5
cavità ultimata (in isolamento)



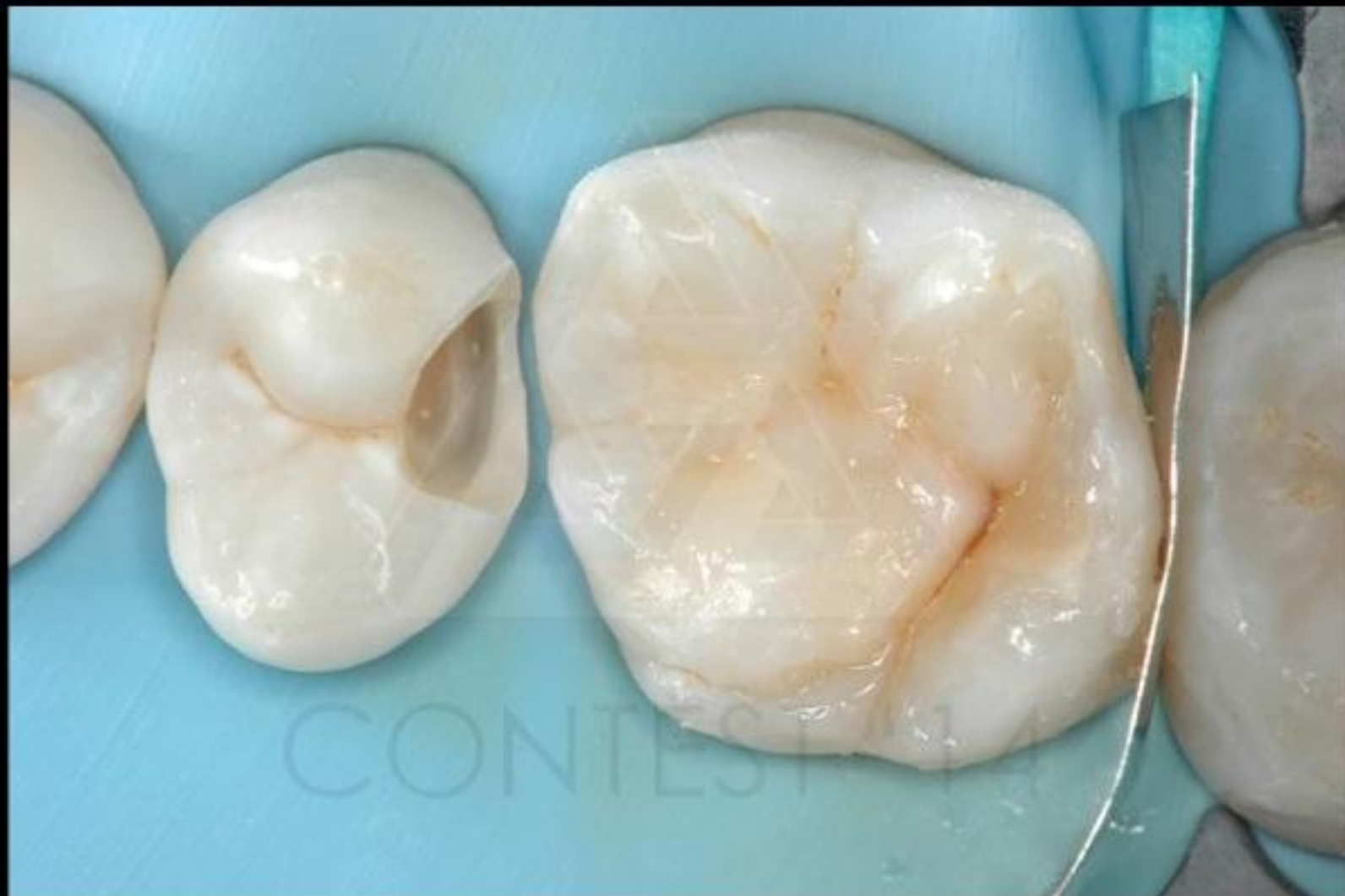CONTEST 26



step 6
almeno una fase del
restauro (in isolamento)



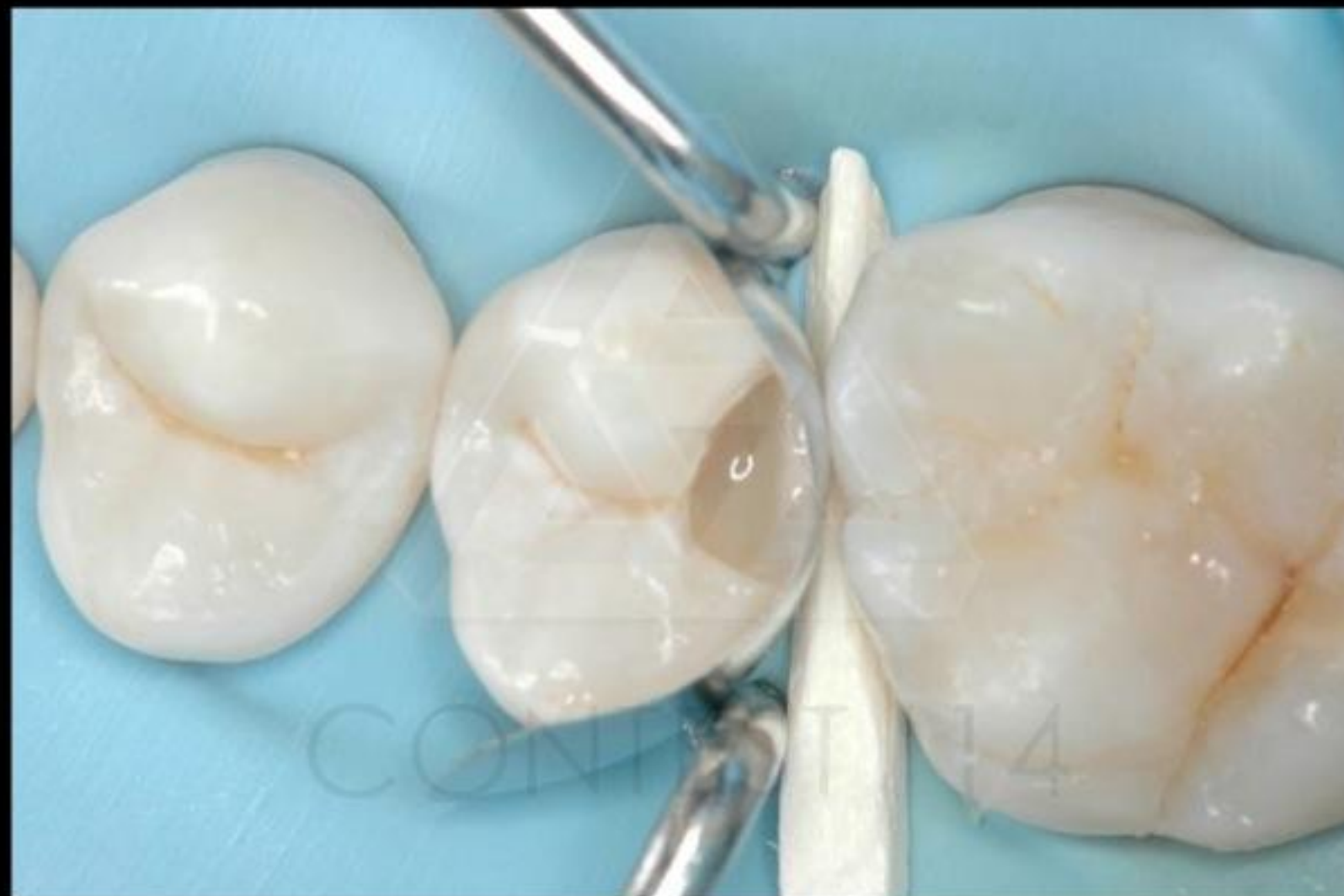CONTEST 26



step 6
almeno una fase del
restauro (in isolamento)



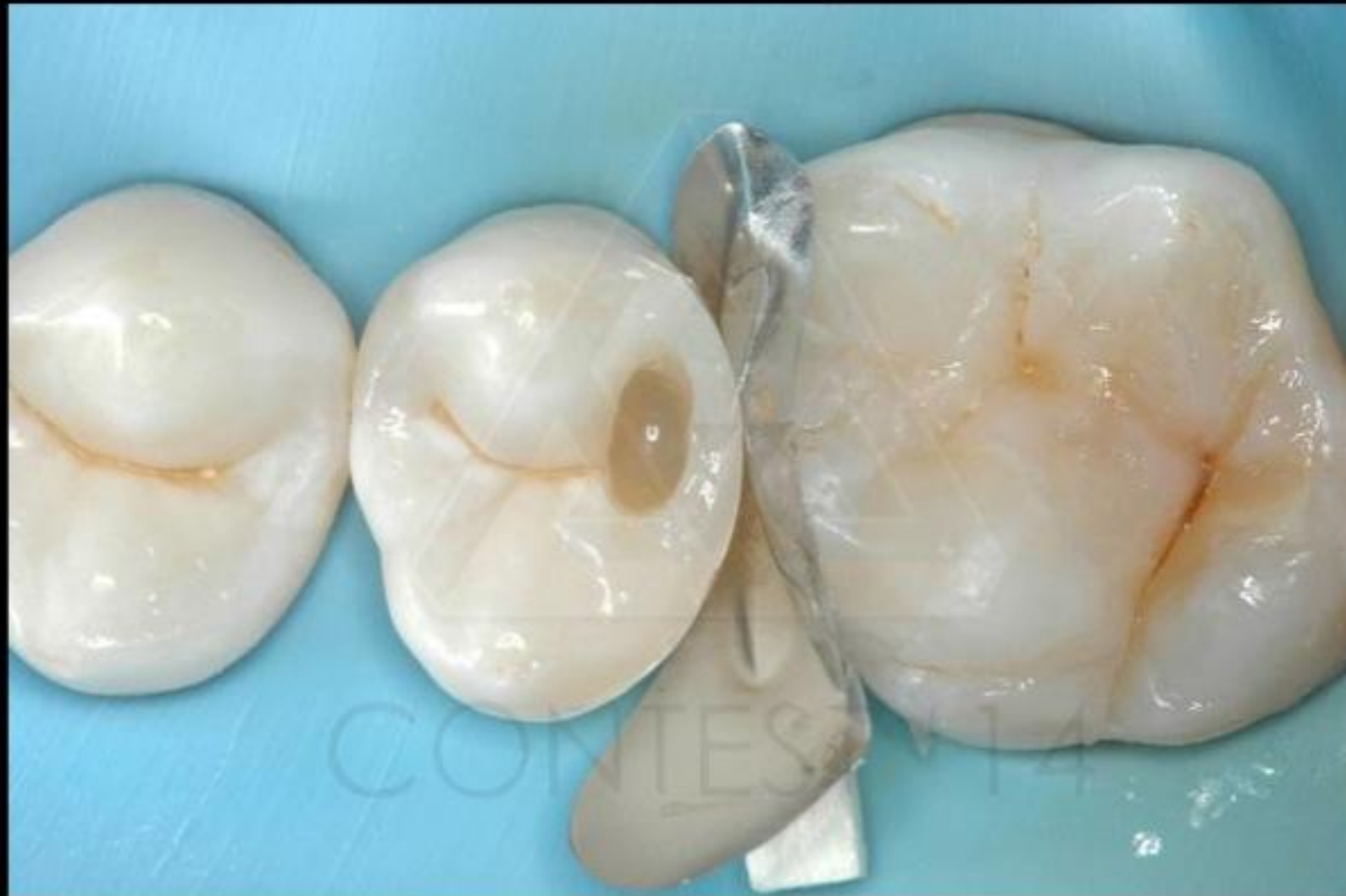CONTEST 26



step 6
almeno una fase del
restauro (in isolamento)



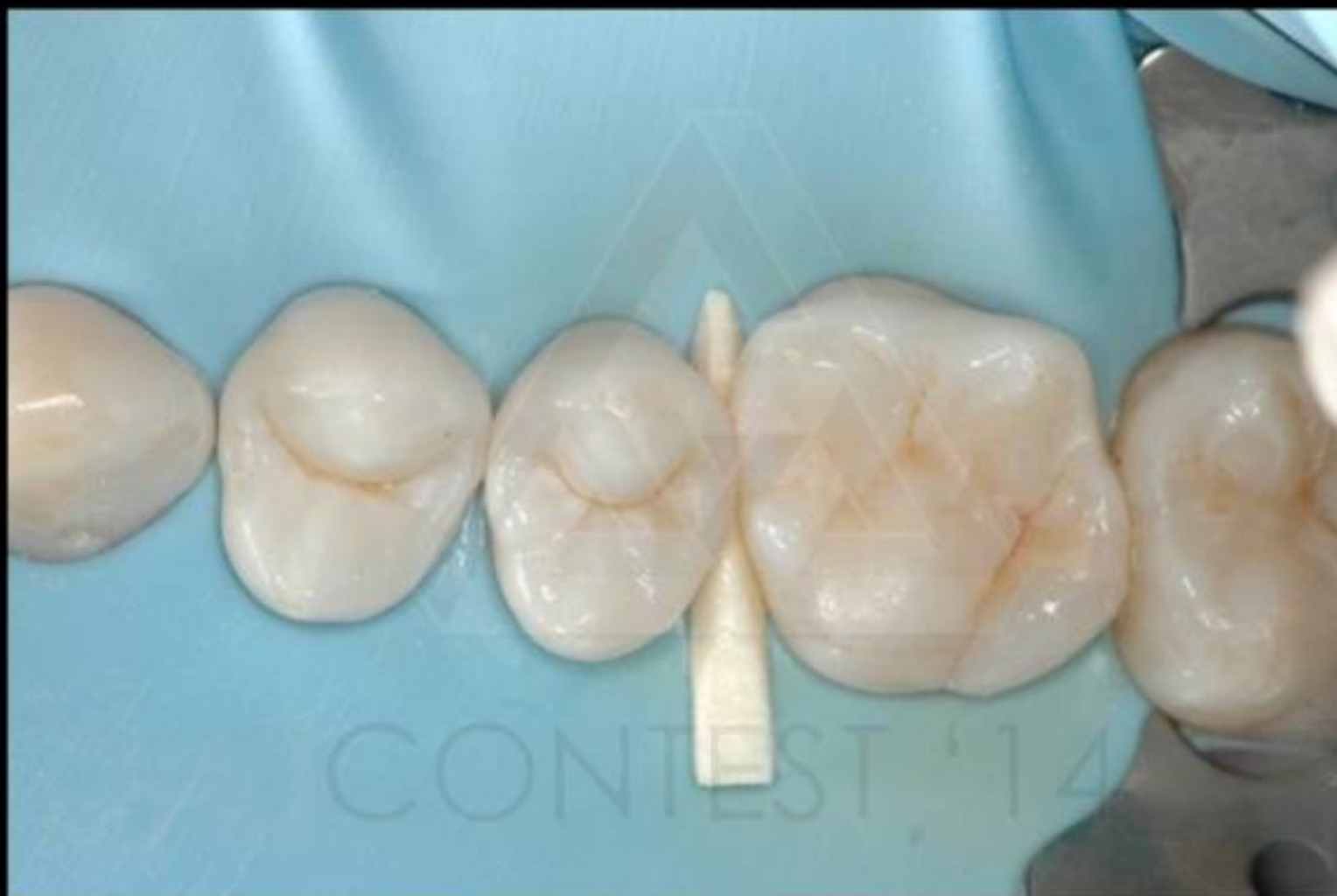CONTEST 26



step 6
almeno una fase del
restauro (in isolamento)



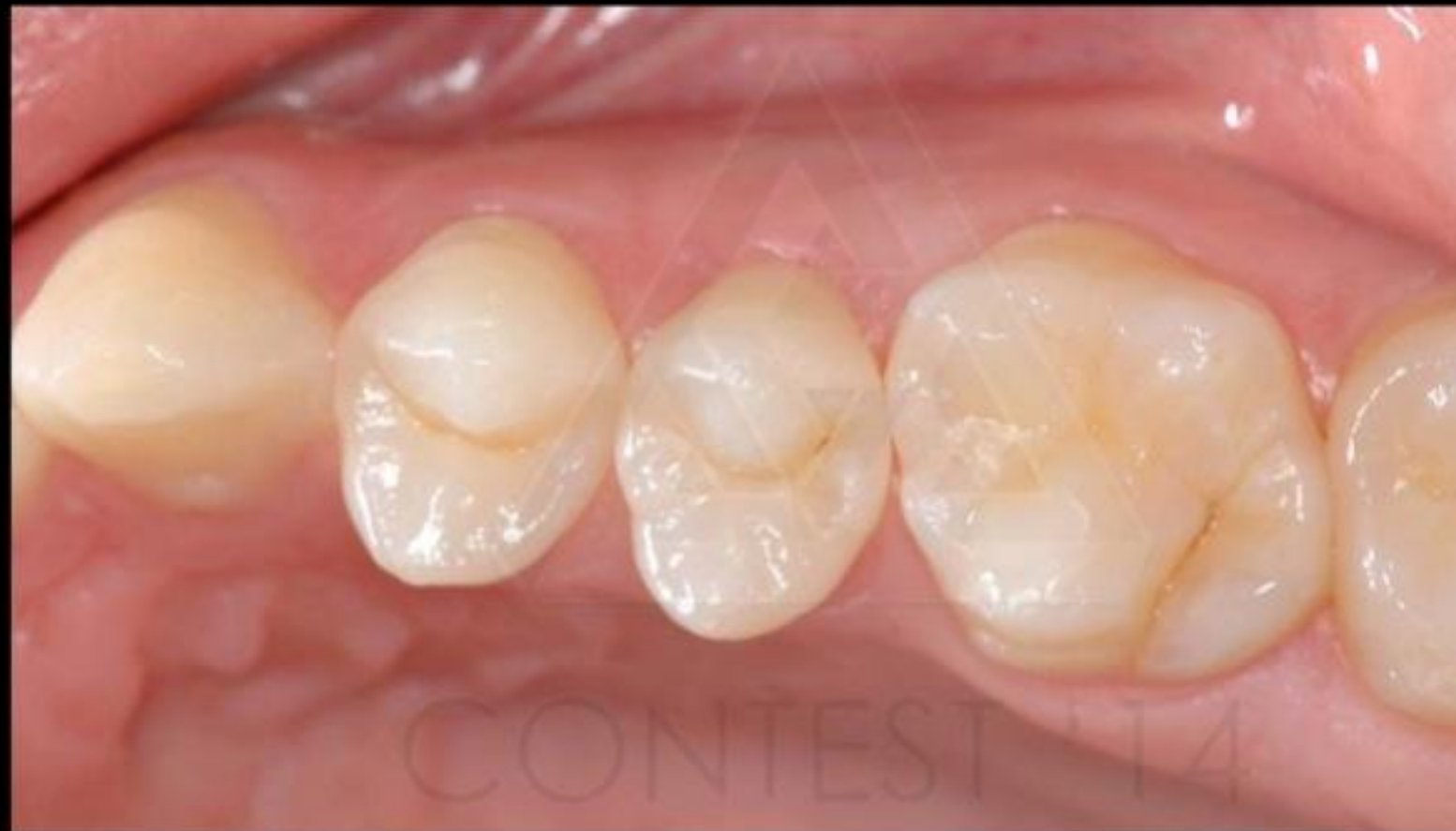CONTEST 26



step 7
restauro ultimato
(in isolamento)



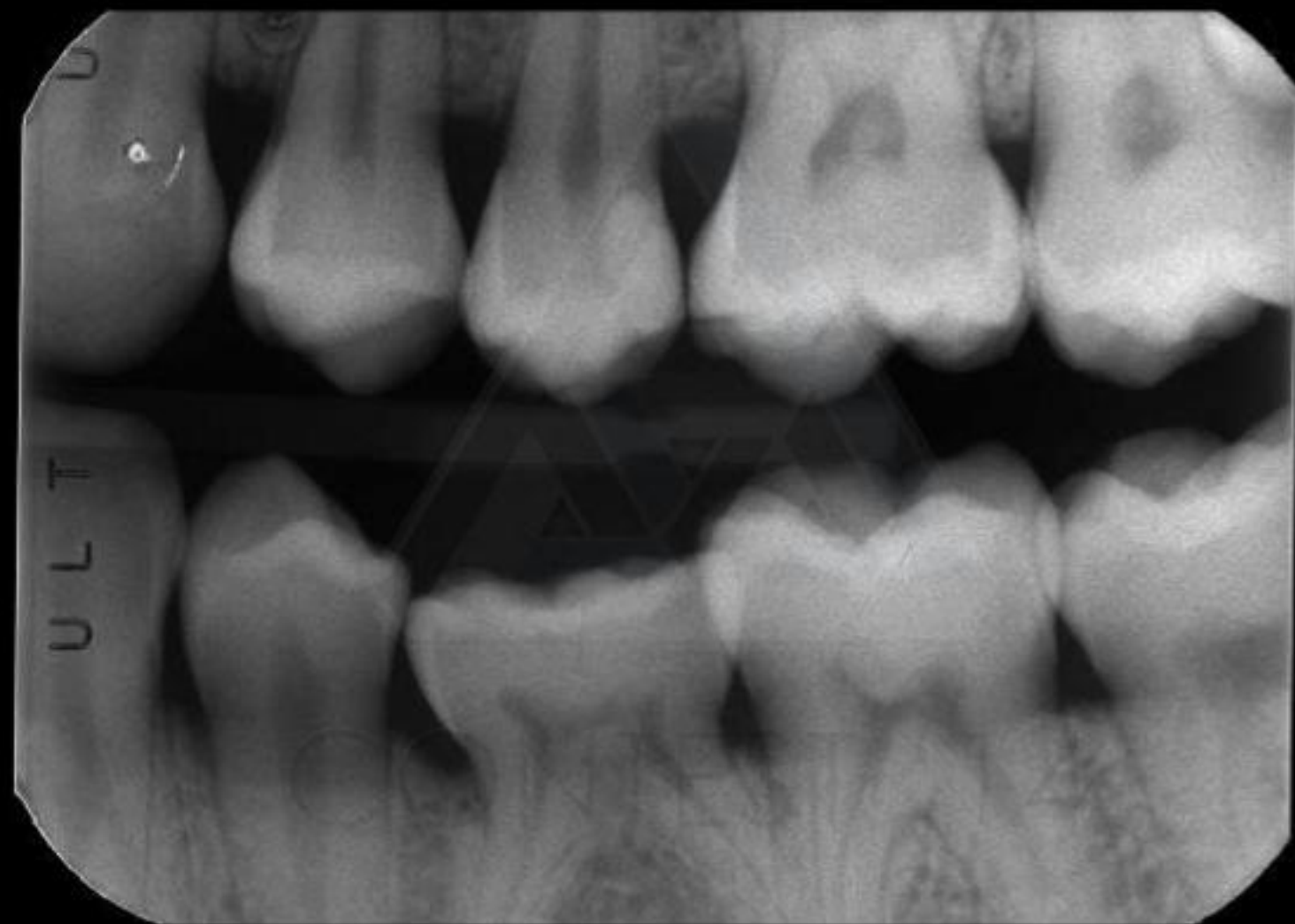
CONTEST 26



step 8
controllo ad almeno 15
giorni dall'esecuzione del
restauro



CONTEST 26



step 9
radiografia bite-wing e/o
periapicale finale



CONTEST 26